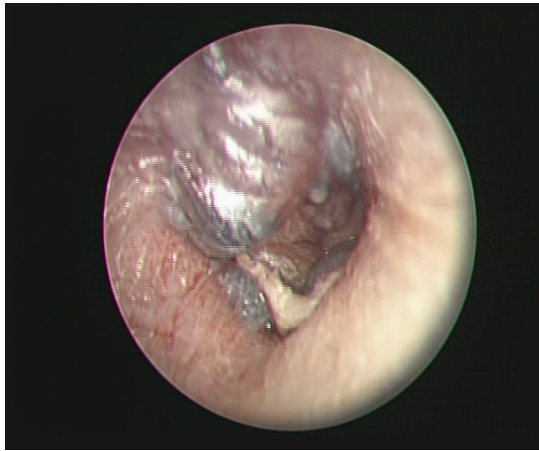


乳突炎併發急性膿皰性鼓膜炎

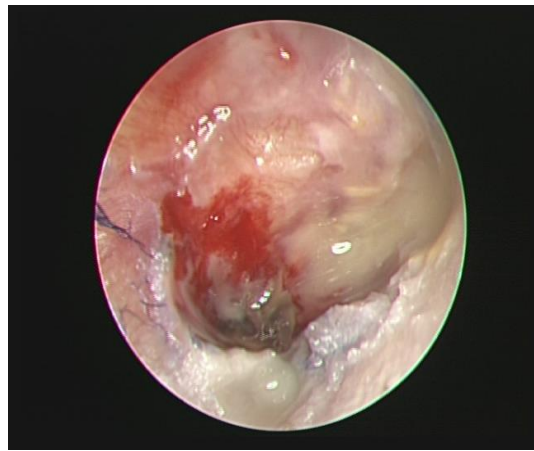病例報告

36 歲女性，無先天遺傳或慢性疾病，上呼吸道感染後併發右耳劇痛合併耳鳴一而至本院就診。理學檢查發現右耳膜有許多水泡(圖一)且影響部分內側外耳道，外耳殼無水泡，亦無顏面神經麻痺。純音聽力檢查為右耳傳導性聽力障礙(5-10 分貝氣骨導差)，病人因持續右耳劇痛而安排進一步住院檢查治療。住院後症狀獲得控制，但第四天追蹤耳內視鏡仍有不少水泡於右側耳膜，而第五天水泡破裂流膿，耳內視鏡看到右耳膜有破裂出血的水泡(圖二)，細菌培養長出化膿鍊球菌，對紅黴素敏感，黴菌跟結合菌的培養則為陰性結果。顛骨電腦斷層發現右側外耳道、鼓室及乳突竇充滿軟組織密度顯影，為右側急性乳突炎，經多天右耳局部治療及口服紅黴素後，症狀漸漸緩解而順利出院。

圖一：



圖二：



討論

急性膿皰性鼓膜炎發生率約為 5.7 人每 100 人-年，在兒童中較多見，幾乎每 20 個急性中耳炎的個案中即有一個合併膿皰性鼓膜炎。膿皰性鼓膜炎成因不明，目前的文獻認為病原和急性中耳炎相似，為上呼吸道常見病毒或細菌，其中最常見的細菌為肺炎鏈球菌(*Streptococcus pneumoniae*)。膿皰性鼓膜炎可能合併聽力受損，其中包含傳導性、感音性或混合性聽力障礙，有研究顯示合併聽力受損的比例高達 82%，且以高頻受影響居多。症狀表現以劇烈耳痛最多，若水泡破裂將導致中耳積液及耳漏，另外也可能會發燒。治療上若懷疑有中耳積液可使用抗生素，抗生素耳滴劑的使用則可以預防水泡破裂後的次

發性感染，水泡切開引流治療則尚有爭議。急性乳突炎常見臨床症狀為耳後疼痛、紅、腫或耳殼位移，理學檢查約有 80% 的病人出現鼓膜異常，電腦斷層的表徵為中耳及乳突黏膜增厚或積液、乳突竇氣室細胞隔遭破壞或骨頭周圍增厚等。乳突與中耳腔位置相鄰，感染源可互相擴散，約 80% 的乳突炎會併發急性中耳炎，而其中又有 10% 的急性中耳炎變成膿皰性鼓膜炎。

文/整理 張弘 醫師

指導 廖文輝醫師

參考文獻

1. Mikko J. Kotikoskia, Arto A.I. Palmub, Heini Huhtalac, Helj, Savolainenb, Heikki J. Puhakkaa; The epidemiology of acute bullous myringitis and its relationship to recurrent acute otitis media in children less than 2 years of age; *International Journal of Pediatric Otorhinolaryngology* (2003) 67, 1207—1212
2. Lashin N, Zaher S, Ragab A, ElGabri TH. Hearing loss in bullous myringitis. *Ear Nose Throat J* 1988;67:206–10.
3. Michael Drendel, Arkadi Yakirevitch, Panayiotis Kerimis a, Lela Migirov, Michael Wolf a; Hearing loss in bullous myringitis; *Auris Nasus Larynx* 39 (2012) 28–30
4. Marais J, Dale BA. Bullous myringitis: a review. *Clin Otolaryngol Allied Sci* 1997;22:497–9.
5. *Bailey's Head and Neck Surgery: Otolaryngology Fifth Edition*
6. Van den Aardweg MT, Rovers MM, de Ru JA, et al. A systematic review of diagnostic criteria for acute mastoiditis in children. *Otol Neurotol* 2008; 29:751.
7. Cherry JD, Calzada AP, Shapiro NL. Mastoiditis. In: Feigin and Cherry's *Textbook of Pediatric Infectious Diseases*, 7th ed, Cherry JD, Harrison GJ, Kaplan SL, et al (Eds), Elsevier Saunders, Philadelphia 2014. p.233.