

以喉直達鏡顯微手術及塑膠膜墊片(keel)置放治療前聲帶蹼(anterior glottis web)

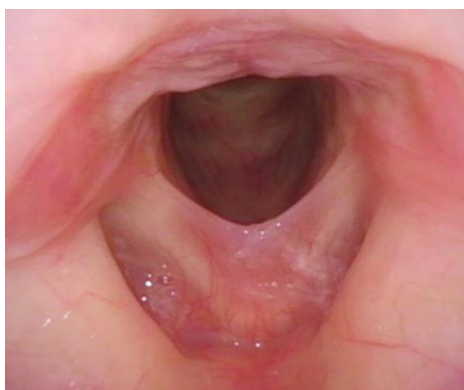## 病例報告

一名 47 歲女性，主訴自從九天前因一次的酒醉並劇烈嘔吐後，開始聲音沙啞並且都沒有恢復，因而前來喉科門診就醫。喉內視鏡檢查發現雙側聲帶紅腫伴有潰瘍，聲帶運動正常，診斷為急性聲帶發炎，於是給予禁聲及口服藥物治療。經過兩個禮拜，喉內視鏡發現聲帶開始消腫，但雙側聲帶前端出現沾黏。四週後，雖聲帶已消腫，但前聲帶蹼已然形成。經充分討論，病患於 12 週後決定接受手術治療。在全身麻醉下，先由喉直達鏡以顯微剪刀將聲帶蹼剪開，切除聲帶的結疤組織，噴灑類固醇，再將包覆於手術抽吸管外的無菌塑膠膜剪製成與聲帶前連合角度相符的塑膠膜墊片，固定於前連合，隔絕兩側聲帶傷口。病患於手術隔天出院，保持禁聲。塑膠膜墊片在一週後於喉直達鏡下移除，再於雙側聲帶內注射類固醇。術後回診發現聲門前連合完全恢復正常外觀且運動良好。除了持續給予抗胃酸藥物治療之外，我們安排語言治療師為病患進行語言治療。術後六個月喉內視鏡檢查確認前聲帶蹼沒有復發，病患聲音進步良好且滿意。

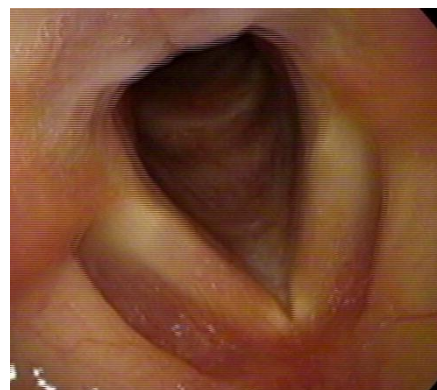
## 案例討論

前聲帶蹼意指本應分開的雙側聲帶在前連合處因沾黏而產生像蹼一般的結疤組織，因此影響聲帶的運動。症狀多為聲音沙啞，嚴重甚至造成呼吸困難。前聲帶蹼形成的原因包括聲帶的先天分化不良、腐蝕性傷害、感染、腫瘤、放射治療、手術…等等。

Keel 墊片置放防止沾黏常在前聲帶蹼(anterior glottic web)手術治療中使用。墊片的材質及設計在文獻報告中種類繁多。材質的選擇有金屬、鐵氟龍、矽膠、銀...等，而樣式上有V形、三角形及圓柱狀...等等。本案例使用的塑膠膜墊片取得與修剪容易，適用於前聲帶蹼的手術治療，提供此一經驗與大家分享。



▲ 前聲帶蹼，手術前



▲ 手術後

病例編號 CGDACBDG

文/整理 屠冠翔醫師 指導 戴世光主任