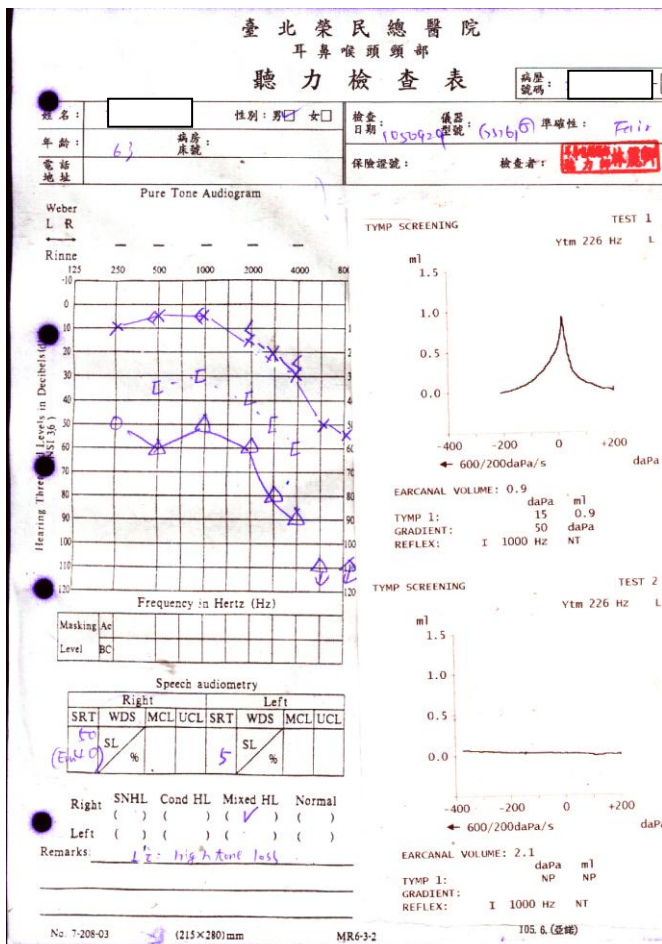


# 慢性中耳炎合併突發性聽力障礙

謝先生，63歲男性，過去病史為右側慢性中耳炎，主訴兩個月前突然右側聽力下降，因此來門診就診。理學檢查發現右側耳膜百分之三十破損。純音聽力檢查發現右側混合性聽力障礙約六十五分貝，且合併有二十分貝的氣鼓導間隙，因此病人收入院，治療右側慢性中耳炎合併右側突發性聽力障礙。為排除中耳疾病，安排電腦斷層檢查，結果現室右側慢性乳突炎，病人於住院靜脈藥物治療滿五日後，進一步接受右側第一型鼓室成型手術，出院後於門診追蹤檢查。

【圖一】住院前聽力圖



## 案例討論

此病人雖然有右側慢性中耳炎，但同時合併了右耳突發性聽力障礙，因此當務之急還是必須治療突發性聽力障礙，治療告一段落之後，再施鼓膜修補術進一步改善聽力，預防後續感染。根據文獻統計，有慢性中耳炎的病人其突發現耳聾的發生率是一般族群的三倍，因此在這一類的病人需要特別警覺。

參考資料

1. Higher risk of developing sudden sensorineural hearing loss in patients with chronic otitis media. [JAMA Otolaryngol Head Neck Surg.](#) 2015 May 1;141(5):429-35. doi:10.1001/jamaoto.2015.102.

編號：CJCDFJHA

文/整理 邱浩睿 醫師

指導 廖文輝 醫師