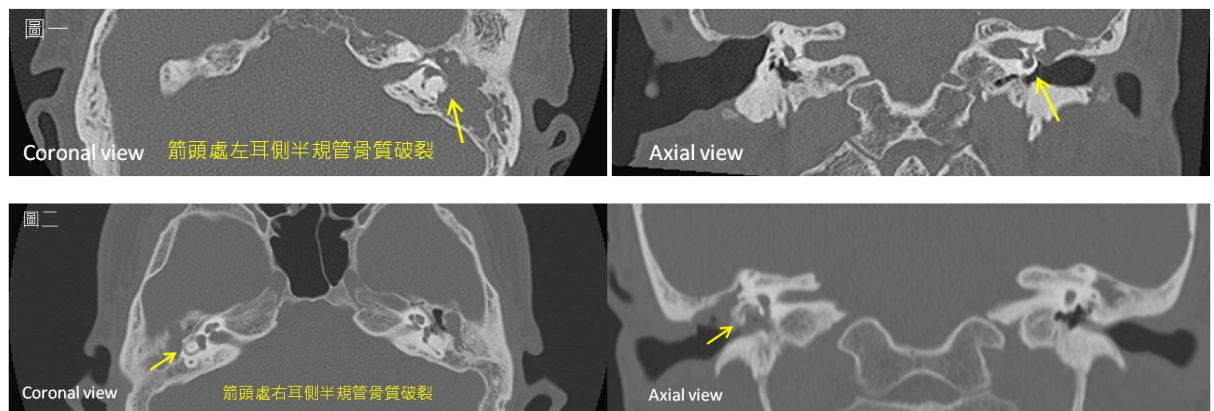


## 側半規管外淋巴瘻管

一名 64 歲女性因左耳膽脂瘤入院接受手術治療，病人表示過去一個月內有左側耳漏、耳鳴並且合併間歇性輕微的頭暈等症狀，術前斷層掃描如圖一。術中發現膽脂瘤侵犯的程度相當廣泛並包覆著聽小骨鏈及側半規管，側半規管的骨質缺損，但膜性迷路完整上無外淋巴液滲漏。手術過後的第二天，病人有嚴重眩暈的情形，理學檢查顯示雙眼水平眼振朝向左側，聽力檢查 Weber 測試朝左側，因此術後便給予抗眩暈藥物。術後第四天時病人除了感覺嚴重的眩暈之外，左耳聽力也感覺明顯下降，當時理學檢查顯示雙眼水平眼振改朝向右方，聽力檢查 Weber 測試朝右側，因此於術後第四天再加上類固醇治療，經過一個禮拜症狀治療後，病人的眩暈情形漸漸獲得改善而順利出院。

另一名 29 歲男性 10 年前曾因右側膽脂瘤接受手術，三個月前開始有反覆右耳耳漏的情形。術前斷層掃描如圖二。經檢查後疑似右側膽脂瘤復發因而住院行手術治療。術中發現膽脂瘤包覆著聽小骨鏈、側半規管已被膽脂瘤侵犯形成骨質缺損及外淋巴瘻管，手術過後病人沒有頭暈的症狀，理學檢查沒有眼振，Weber 測試朝向右側。病人於手術後一個禮拜出院。

同為膽脂瘤的病患，前者術中發現側半規管骨質缺損，後者側半規管缺損並形成外淋巴瘻管，但是手術過後有外淋巴瘻管的病患卻沒有頭暈的症狀。推測後位患者也許是因為復發性膽脂瘤長期的侵犯，側半規管的平衡功能早已受到破壞，因此就算是本來就有外淋巴瘻管卻沒有造成暈眩的症狀。



文：整理 R2 黃毓雯 / 指導 杜宗陽主任