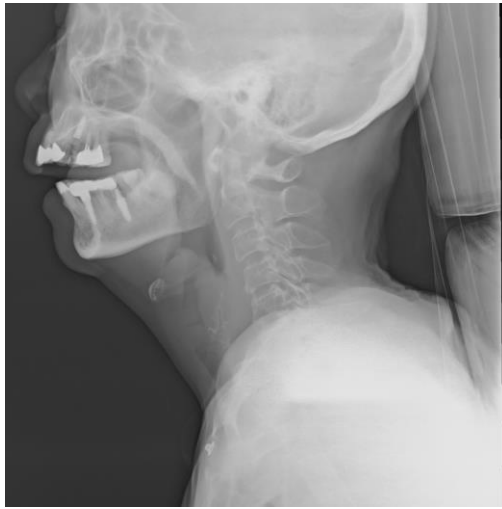

## 深頸部感染

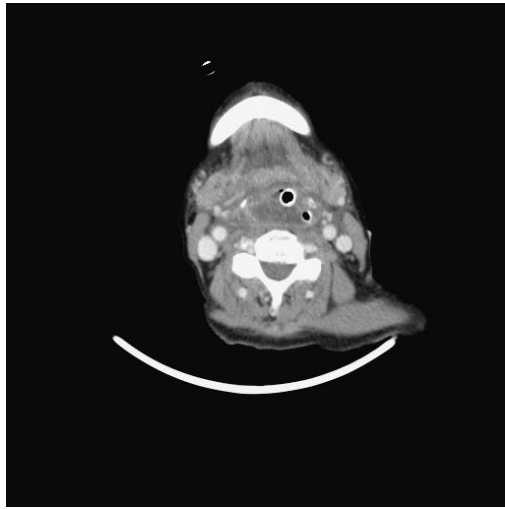
### 病例報告

80歲女性，有高血壓，無其他病史。於一週前植牙。兩天前開始發燒、喉嚨痛、胸悶。至本院急診時因有明顯的喘鳴聲，且白血球及發炎指數均升高，所以插管並給予後線抗生素。在x光(圖一)及電腦斷層(圖二)檢查後確診為深頸部感染(咽後膿瘍(retropharyngeal abscess))。而後進行咽喉直達鏡顯微手術(圖三)進行清瘡，術中口腔外科評估植牙處並無明顯感染或膿瘍。術後細菌培養結果為克雷白氏肺炎桿菌(*Klebsiella pneumoniae*)，經抽血檢驗確定無糖尿病。兩週後病人恢復良好，順利移除氣切管後出院。

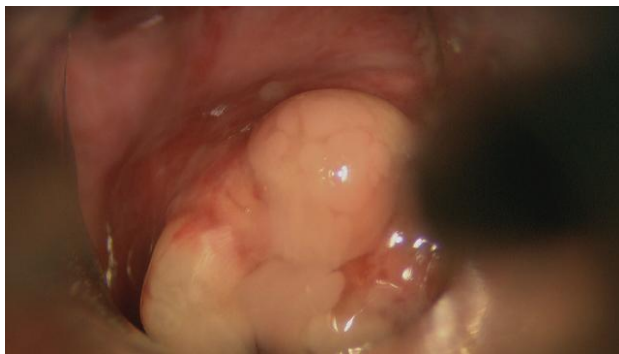圖一



圖二



圖三 (杓狀軟骨腫脹及膿瘍)



### 病例討論

成人的深頸部感染(Deep neck infection)，最常見的症狀為頸部疼痛、吞嚥疼痛、牙關緊閉、發燒、吞嚥困難，通常會影響到多個深頸部區域，病因多數為咽喉感染或齒源性。深頸部感染中的咽後膿瘍(retropharyngeal abscess)過往幾乎都出現在兒童，但成人的發生率有逐漸上升的趨勢，症狀則以喉嚨痛、發燒、吞嚥困難為主要表現。病因大多不明，但在有找到原因的案例中，多數為

創傷造成的、少部分為有感染病史(例如：上呼吸道感染或結核菌感染)。深頸部感染的病原菌多為鏈球菌(*Streptococcus*)，而克雷白氏菌多出現在有糖尿病的病患。深頸部感染的治療為抗生素及清瘡或引流。另外文獻中有個案報告以深頸部感染為表現的癌症(例如：鼻咽癌、舌癌、食道癌、下咽癌、淋巴癌等等)，在高危險族群需特別留意。

病例編號 DHABAADA

文/整理 劉璟璇醫師 指導 葉建甫醫師

### 參考文獻

1. Bandyopadhyay, S. N., Mukherjee, D., Mukherjee, D., Banerjee, S., Sen, S. K. (2015). Adult Retropharyngeal Abscess. *Bengal Journal of Otolaryngology and Head Neck Surgery* Vol. 23 No. 1 April, 2015
2. Weiqiang Yang, MM, Lijing Hu, MPH, Wenbin Lei, MD (2015). Deep Neck Infection: A Review of 130 Cases in Southern China. *Medicine*, Volume 94, Number 27, July 2015
3. Motahari, S. J., Poormoosa, R., Nikkhah, M., Bahari, M., Shirazy, S. M., & Khavarinejad, F. (2014). Treatment and Prognosis of Deep Neck Infections. *Indian Journal of Otolaryngology and Head & Neck Surgery*, 67(S1), 134-137