

人類乳突病毒相關之鼻腔鱗狀上皮癌

病例報告

49 歲女性，本身過去不抽菸、不喝酒、不吃檳榔，過去無內科病史。因為這兩個月時常感到鼻塞，至外院診所就診時發現鼻腔內有一腫瘤增生，故轉診至本院的鼻科門診就診。

在本院鼻科門診，內視鏡底下可見右側鼻孔內，有一顆疣狀腫瘤占據整個右側後鼻道。接著，我們執行內視鏡切片手術，病理報告診斷為人類乳突病毒相關之鼻腔鱗狀上皮癌，於是這位病人住進鼻科病房，接受進一步全身檢查。

在鼻科病房，我們安排了磁振造影檢查，發現約莫 2.3 公分大的鼻腔腫瘤，位於右側後鼻孔，緊貼著鼻中膈，和鼻咽以及口咽並無相連。雙側頸部無明顯的淋巴結腫大，經過本院多專科跨團隊會議討論後，臨床分期為 cT1N0M0。

和病人討論後，後續治療決定接受切除手術，因此病人接受內視鏡鼻內腫瘤切除手術，外表無任何傷口。手術後的腫瘤邊界，包括後外鼻道壁、後鼻中膈以及後鼻底，均無殘存腫瘤。病理分期為 pT1。手術後至門診回診，清出止血棉，傷口亦恢復良好。

圖 1、鼻內視鏡檢查可見 2.3 公分大的右側鼻腔腫瘤

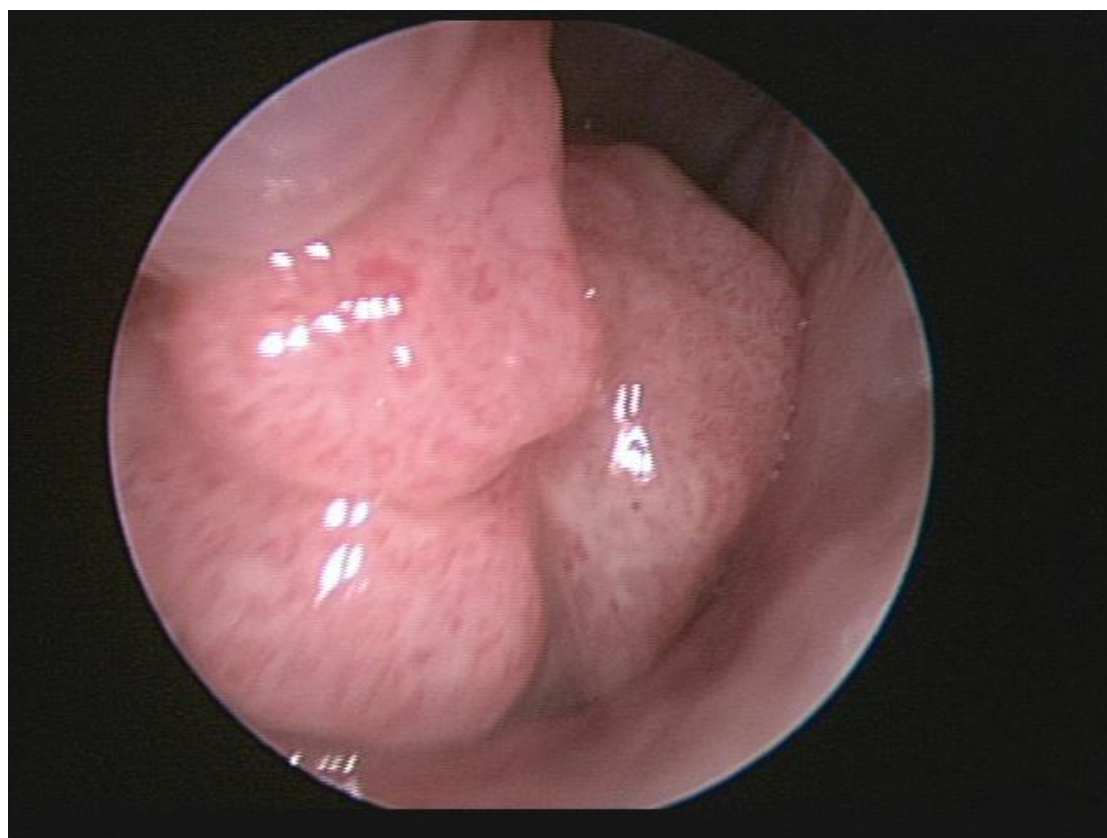
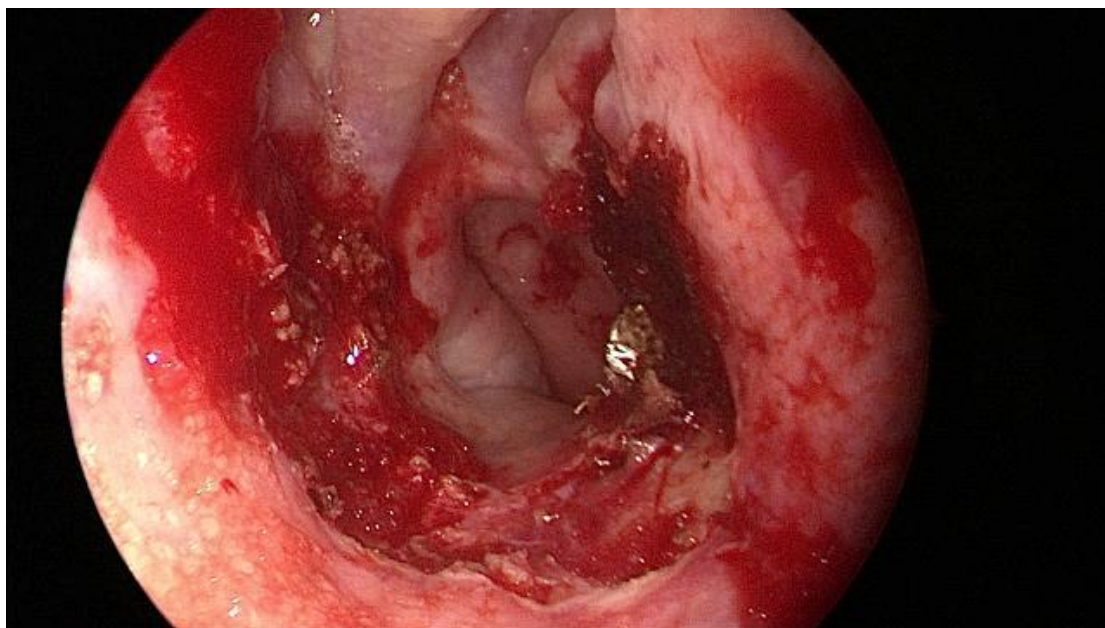


圖 2、手術後鼻腔內照片



個案討論

人類乳突病毒相關的頭頸癌，尤其是口咽癌，為近幾年熱門的研究主題；在台灣，人類乳突病毒的盛行率亦逐年升高。儘管如此，鼻腔內的惡性腫瘤發生率不高，據統計約莫每十萬分之一，人類乳突病毒相關的鱗狀上皮癌的比例更低，國際文獻亦只有小型回溯性研究或個案報告。

人類乳突病毒相關的鱗狀上皮癌，目前的文獻回顧均指出，預後較一般癌症為佳。目前的治療方式為：手術治療、放射線治療以及化學藥物治療。依據不一樣的腫瘤分期、不一樣的身體條件，有不一樣的治療選擇，需與臨床醫師討論後決定。

本院推行內視鏡鼻內手術多年，有豐富的臨床經驗，不管是良性或是惡性腫瘤，均有良好的預後。除了手術經驗的精進，本院硬體設備也引進了最新的導航系統，與美國同步，可在手術中監測重要構造，避免傷及大血管或者眼睛及顱內。手術後，本院亦有堅實的化學藥物治療以及放射線治療團隊，多管齊下，方能達到最佳的腫瘤控制率。

參考資料：

1. Chowdhury N, Hoover L. et al. Outcomes of HPV-related nasal squamous cell carcinoma. *Laryngoscope*. 2017 Jul; 127(7): 1600–1603.

病歷編號：BJCIHED

文/整理：房暉宸醫師

指導：葉建甫醫師